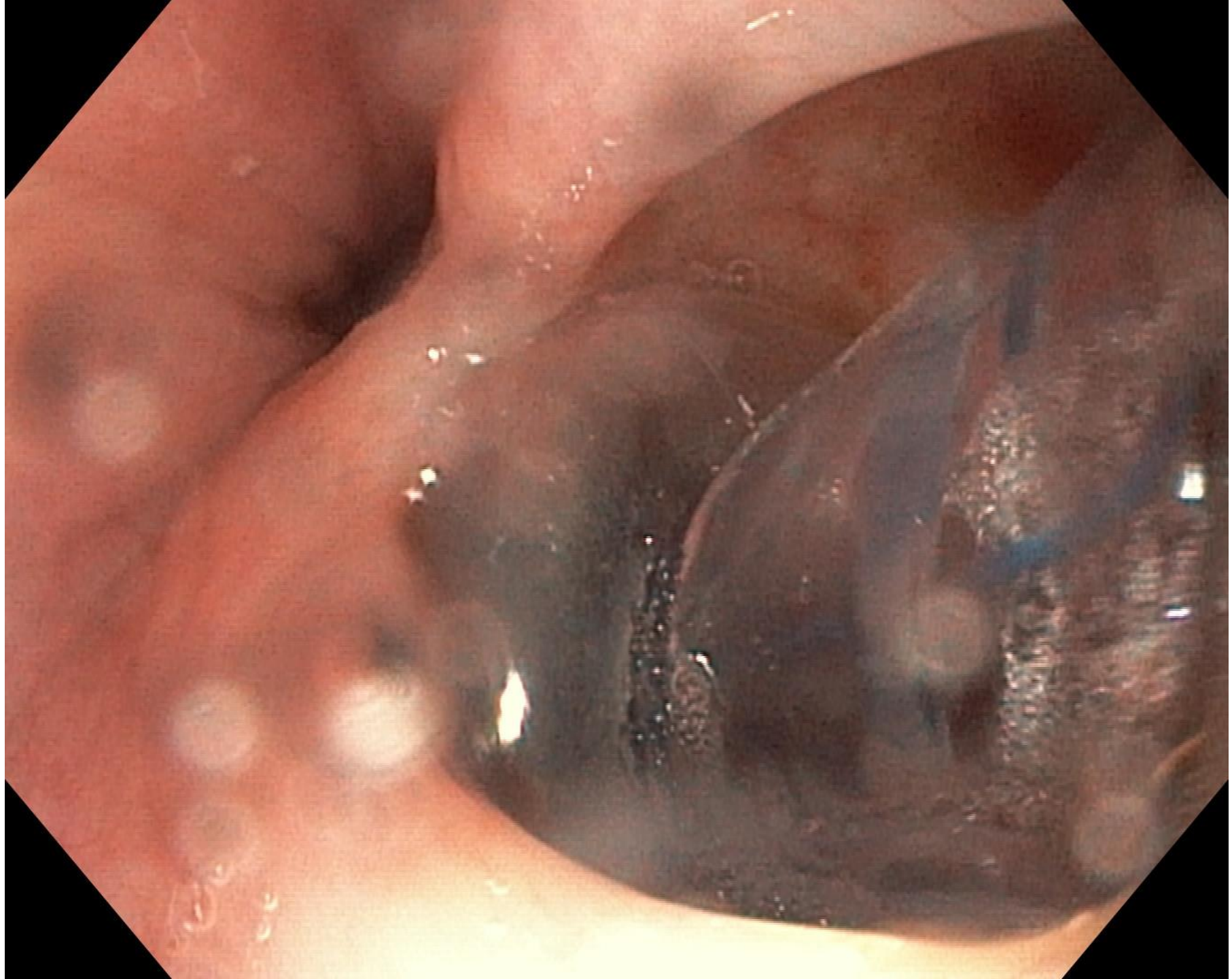


Traitement endoscopique d'une large fistule oeso trachéale chez un patient victime d'un polytraumatisme

- Patient âgé de 22 ans victime d'un polytraumatisme (grand truma cranie, trauma thoracique)
- Survenue d'une fistule oeso trachéale de 15mm (intubation prolongée) compliquée d'une infection pulmonaire sévère
- Présenté en chirurgie thoracique pour traitement de la fistule mais récusé en raison d'un trouble de la crase sanguine, cachexie et altération de l'état général
- Orienté chez nous pour traitement endoscopique de la fistule et mise en place en même temps d'une gastrostomie



ID patient:
Nom patient:

Sexe: Age:
Date naissance:
25/10/2025
17:21:06



4/5

Eh:A3 Cm:3

Dr ADDOU

1. Mise en place d'une gastrostomie percutanée endoscopique d'alimentation

2. Traitement de la fistule oeso trachéale :

a) Fermeture complète de la fistule
oeso trachéale par 5 clips

b) Mise en place d'une prothèse
œsophagienne couverte

ID: 10000000000000000000

Name: 10000000000000000000

Sex: 10000000000000000000

Date of birth: 10000000000000000000

10000000000000000000

10000000000000000000

10000000000000000000

10000000000000000000

Dr. ADDOU

CLINIQUE EL KOUNOUZ
19:01:42
25.10.2025

CLINIQUE EL KOUNOUZ
19:03:07
25.10.2025

66 kVp
0.6 mA

R 180

54
25
0 1



62 kVp
1.5 mA

R 180

56
21
0 1



Suites opératoires

Le lendemain le patient a été alimenté par voie orale (alimentation liquide) et à travers la gastrostomie (alimentation mixée)