

4^{ème} MASTERCLASS DE FORMATION EN ENDOSCOPIE DIGESTIVE

Caractérisation des polypes coliques

Dr BELKAHLA Reda

Service de Gastroentérologie et hépatologie, CHU Oran
mr.belkahla@yahoo.fr



INTRODUCTION

- ❑ La prise en charge des polypes transformés, pour être optimale, débute avant même que **la malignité ne soit affirmée par les anatomopathologistes** .
- ❑ Le choix de la stratégie thérapeutique (**endoscopie ou chirurgie**) et de la technique de résection endoscopique (**mucosectomie ou dissection sous-muqueuse**) se base sur **la prédiction de la malignité et du degré d'invasion** en se basant sur les données de la **caractérisation endoscopique** .

Objectifs pédagogiques

- ❑ *Connaître les critères endoscopiques de transformation maligne*
- ❑ *Savoir différencier endoscopiquement cancer superficiel et profond*
- ❑ *Savoir choisir la technique de résection en fonction de la caractérisation*

le dépistage DU CANCER COLORECTAL



Et surtout, ça sauve
des vies!



Lili Sohm

Coloscopie de dépistage



Locale

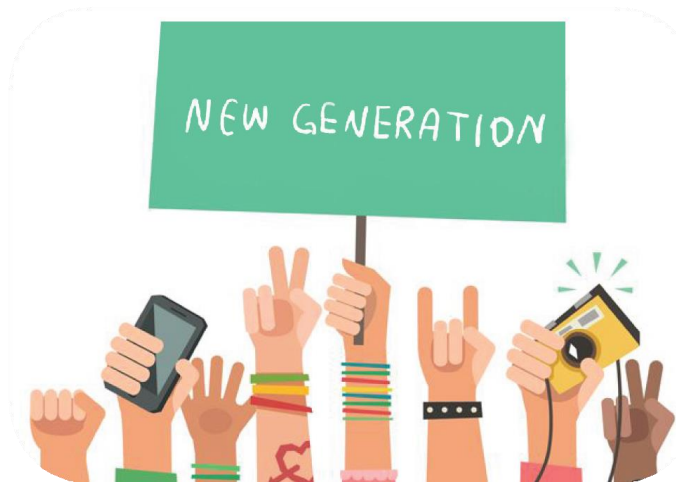Régionale

POURQUOI?



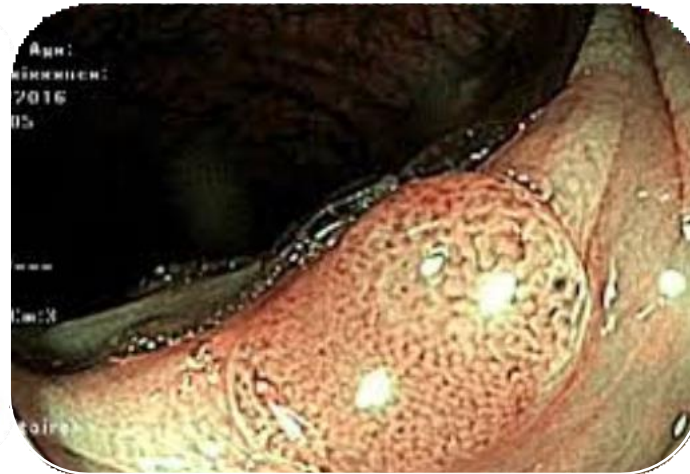Info insuffisante

1-DETECTION DES POLYPPES



HAUTE DEFINITION

2 000 000 pixels



**CHROMOENDOSCOPIE
VIRTUELLE**

(NBI,FICE,BLI,ISCAN)



**CHROMOENDOSCOPIE
VIRTUELLE**

AVEC ZOOM

↑ TDA

2-CARACTERISATION DES POLYPES

Néoplasie?

1-Diagnostic and leave , Discard and resect strategy

2-Détection des cancers sur polypes

3-RESECABILITE DES POLYPES







Choix de la technique d'exerese (EMR,ESD,chirurgie)

4-PROCHAINE COLOSCOPIE?

Prédiction de la coloscopie ultérieure

Plusieurs classifications

CLASSIFICATION DE PARIS
Aspect macroscopique

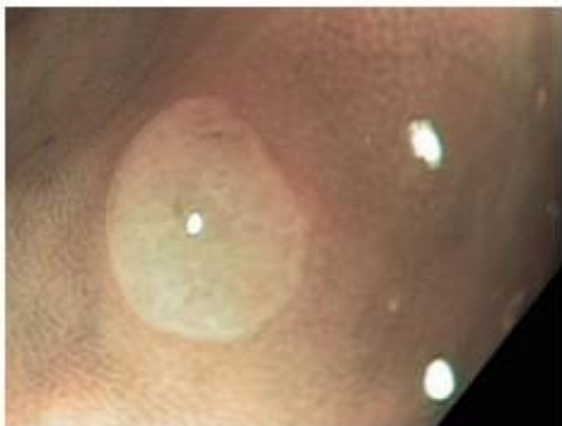Classification de Paris		Risque de dégénérescence
 Ip	 Is	1 à 15 %
 Ila	 Ilb	4 à 6 %
 Ilc		30 à 75 %
 III		> 90 %

*Ip : lésion pédiculée ; Is : lésion sessile ; Ila : lésion plane et surélevée ;
Ilb : lésion plane ; Ilc : lésion déprimée ; III : lésion ulcérée.*

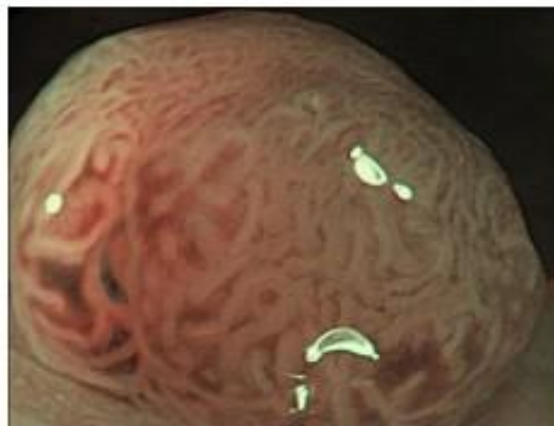
CLASSIFICATION DE NICE

NBI

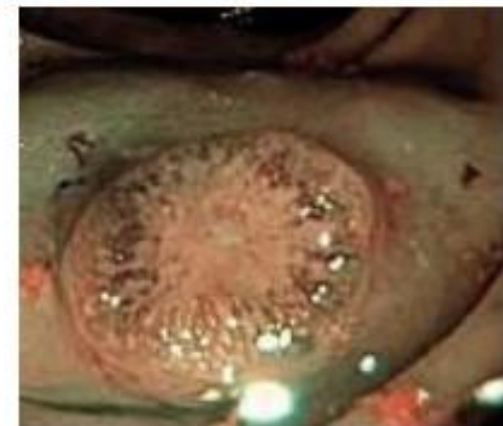	Type 1	Type 2	Type 3
Couleur	Identique ou plus claire que le tissu	Plus brun que le tissu	Brun ou noir, brun comparé au tissu, parfois des zones blanchâtres essaimées
Vaisseaux	Absence ou lacis de vaisseaux fins et réguliers	Gros vaisseaux bruns encerclant des structures blanches	Zones de vaisseaux très tortueux ou absents
Aspect des cryptes	Points sombres ou blancs de taille uniforme, ou absence d'anomalie de surface	Structures blanches ovales, tubulaires ou branchées entourées de vaisseaux bruns	Zones avec distorsion des cryptes ou cryptes manquantes
Histologie la plus probable	Hyperplasique	Adénome	Cancer invasif avec atteinte de la sous-muqueuse



Absence de traitement ou résection endoscopique



Résection endoscopique



Chirurgie





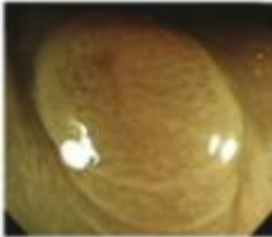


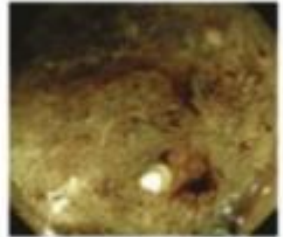
CLASSIFICATION DE SANO

*Vaisseaux
NBI+Zoom*

Fondée sur l'analyse des microvaisseaux (.La classification de Sano s'intéresse aux vaisseaux capillaires branchés des lésions coliques, en utilisant le NBI (Olympus, Japon) et la magnification.















Par extension, cette classification peut être utilisée avec le Blue Laser Imaging (BLI ; Fujifilm, Japon).

Contrairement à la classification NICE, elle permet de différencier les lésions tumorales à envahissement sous-muqueux profond (IIIB) des lésions à envahissement sous-muqueux superficiel (IIIA).

Types	I	II	IIIA	IIIB
Schémas				
Aspects endoscopiques				
Caractéristiques des capillaires	Pas de vaisseaux capillaires branchés (-)	<ul style="list-style-type: none">• Vaisseaux capillaires branchés (+)• Vaisseaux capillaires entourant les glandes	<p>Vaisseaux capillaires branchés caractérisés par des ramifications terminales, des branchements irréguliers</p> <ul style="list-style-type: none">• Vaisseaux hétérogènes• Densité vasculaire élevée	<ul style="list-style-type: none">• Lésion quasi avasculaire ou micro-vaisseaux éparses

CLASSIFICATION DE KUDO Pit pattern

- ❑ **Classification de Kudo** est fondée sur l'étude **de l'architecture glandulaire** des polypes, l'utilisation de la chromoendoscopie optique.
- ❑ Elle distingue les lésions non néoplasiques de type I ou II des lésions néoplasiques de type III ou V et permet d'estimer le degré d'envahissement en profondeur.

I		Aspect normal des glandes		Muqueuse normale
II		Aspect en astéroïde des glandes		Architecture glandulaire régulière : → lésion intramuqueuse
III _s		Aspect tubulisé des glandes, mais de plus petite taille que le type I		
III _l		Aspect tubulisé des glandes, mais de plus grande taille que le type I		
IV		Aspect cérébriforme des glandes		
V _i		Zone irrégulière associant différents types d'architecture glandulaire III _s , III _l ou IV		Architecture glandulaire irrégulière : → lésion muqueuse et sous-muqueuse
V _h		Perte ou diminution de l'architecture glandulaire		Absence d'architecture glandulaire : → lésion muqueuse et sous-muqueuse

Pourquoi une nouvelle classification?

Polypes dentelés festonnés (épidémiologie)

- ❑ *1426 coloscopie de prévention*
- ❑ *TDA :29,4 % adénome avancé : 8,8 %*
- ❑ *Carcinome : 0,3 % (8/1426)*
- ❑ **1782 polypectomie : 44% adénome**



42 % polype dentelé ou festonné

-85% polype hyperplasique

-14,9 % SSA/P (sessile serrated adenoma polype) :

surveillance endoscopique comme un adénome

Classification de WASP

Polype colorectal

Présence d'un des critères suivants :

- Couleur brune comparativement à l'environnement
- Vaisseaux bruns entourant des structures blanches
- Aspect en surface tubulaire, ovalaire ou ramifié

Non

Type 1
=NICE 1

Oui

Type 2
=NICE 2

Deux des critères suivants

Aspect de nuages en surface

Contours flous

Forme irrégulière

Points sombres au sein des cryptes

Deux des critères suivants

Aspect de nuages en surface

Contours flous

Forme irrégulière

Points sombres au sein des cryptes

Non

Polype hyperplasique

Oui

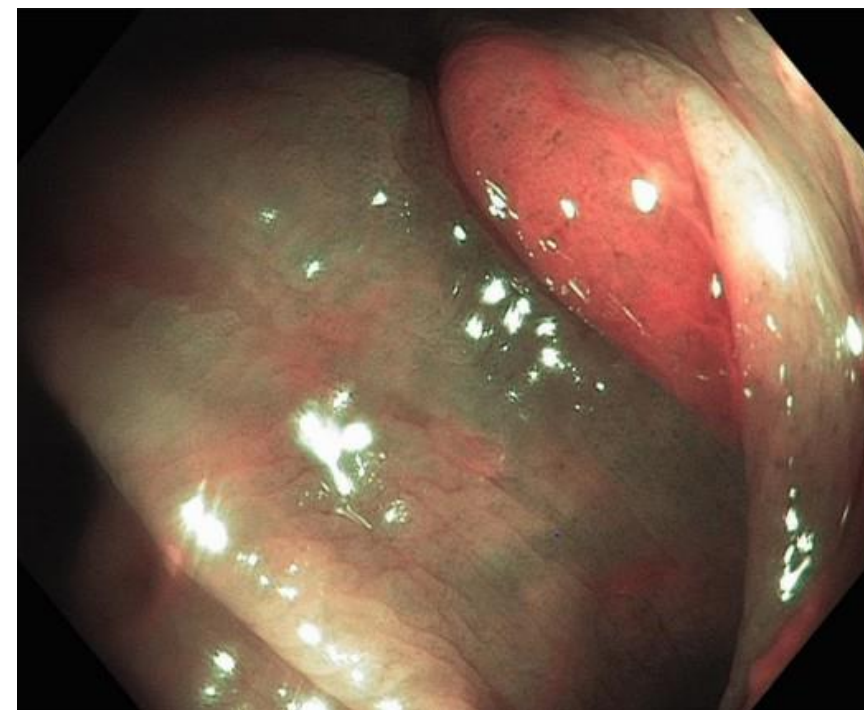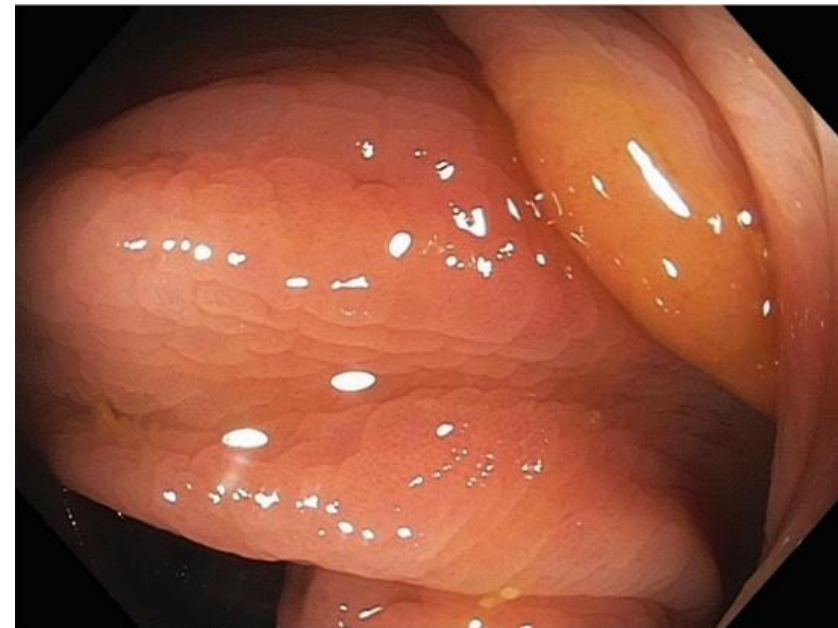Polype sessile festonné

Non

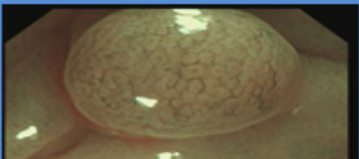
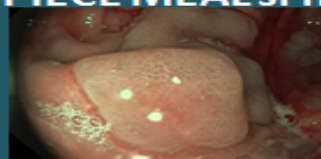
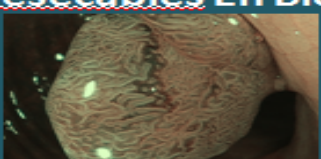
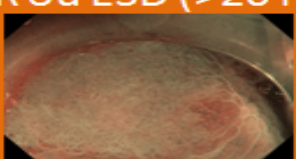
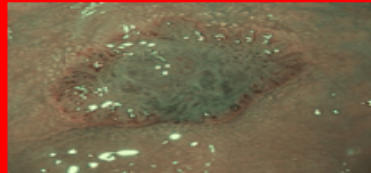
Oui

Adénome


(sessile serrated adenoma)



CLASSIFICATION CONNECT

CONECCT	IH Hyperplasique	IS Lésion festonnée sessile	IIA Adénome simple	IIC Adénome à risque ou cancer superficiel	III Adénocarcinome profond
Macro	Souvent petits <10 mm Surélevé <u>Ila</u>	Paris <u>Ila</u> ou <u>Ilb</u> Limites imprécises en nuage ou en plateau	Paris <u>Ip</u> , <u>Is</u> Ou <u>Ila</u> Rarement déprimé	Souvent <u>Ilc</u> Ou <u>Ila</u> + <u>Ilc</u> Ou LST Non granulaire Ou <u>macronodule</u> (> 1cm) sur LST Granulaire	Souvent III Ou <u>Ilc</u> avec composant nodulaire dans la dépression Saignements spontanés
Couleur (NBI ou équivalent)	Claire ou équivalente au background	Variable Mucus jaune (rouge en NBI)	Foncée par rapport au background	Foncée souvent	Hétérogène, foncées ou très claires par zones
Vaisseaux (NBI ou équivalent)	Absence de vaisseaux ou vaisseaux fins ne suivant pas les cryptes	Absents parfois Spots noirs au fond des cryptes rondes	Réguliers Suivant les cryptes allongées	Irréguliers mais persistants Pas de zone <u>avasculaire</u>	Irréguliers Gros vaisseaux interrompus Ou absents (zones <u>avasculaires</u>)
Cryptes (chromo virtuelle ou réelle)	Rondes Blanches	Cryptes rondes points noirs (NBI)	Allongées Ou Branchées <u>Cérébriformes</u> régulières	Irrégulières mais conservées Pas de zone amorphe	Absentes Détruites Ou irrégulières dans une zone délimitée (démarcation nette)
Résection	Pas de résection 	EN BLOC R0 si possible PIECE MEAL si non résecables En Bloc  		EN BLOC R0 (EMR ou ESD (>20 mm)) 	CHIRURGIE avec curage 

"REAL LIFE?..."



Quelles sont les performances des gastroentérologues

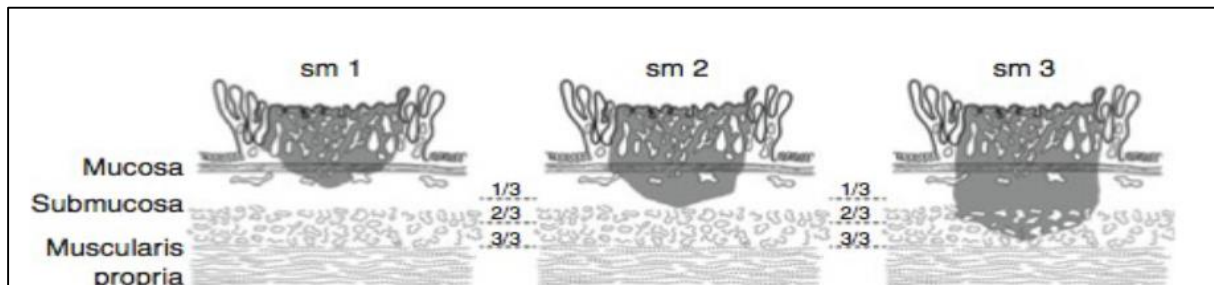
Risque de cancer au cours des polypes?

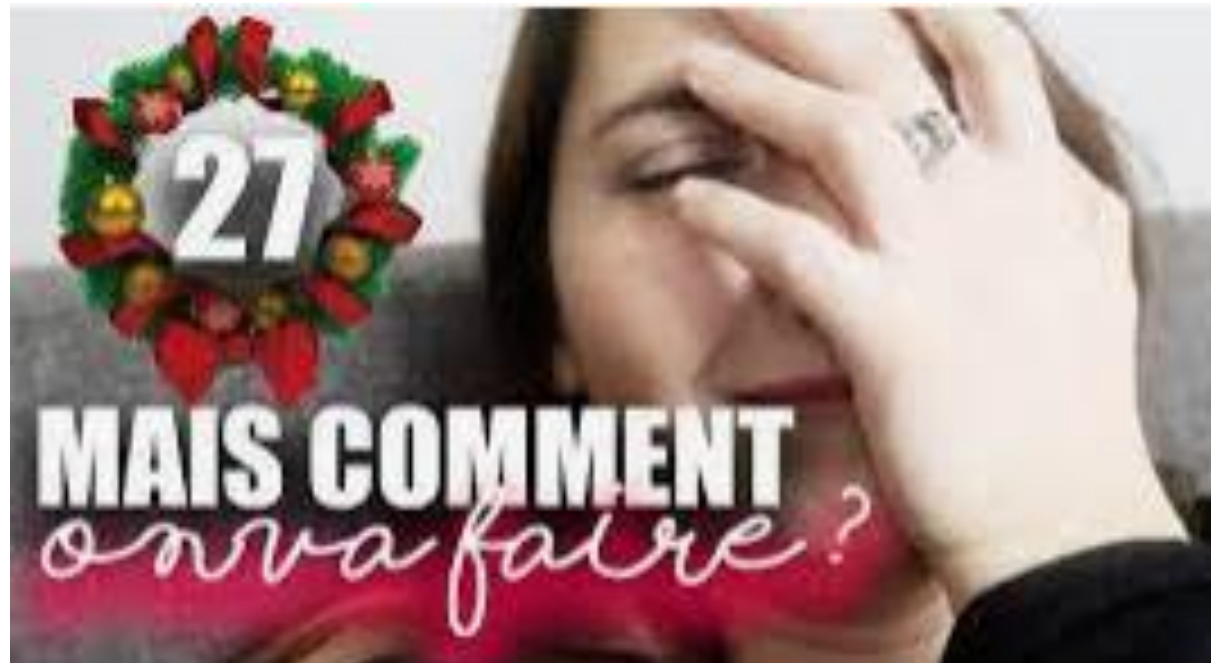Comment le reconnaître au cours de l'examen endoscopique?

-De repérer des signes évocateurs de cancers ?

-De déterminer des signes évocateurs de cancers avec atteinte de la sous muqueuse profonde et donc de choisir le traitement le plus adapté :

-Risque ganglionnaire > 10 % Non résecabilité Carcinologique par endoscopie

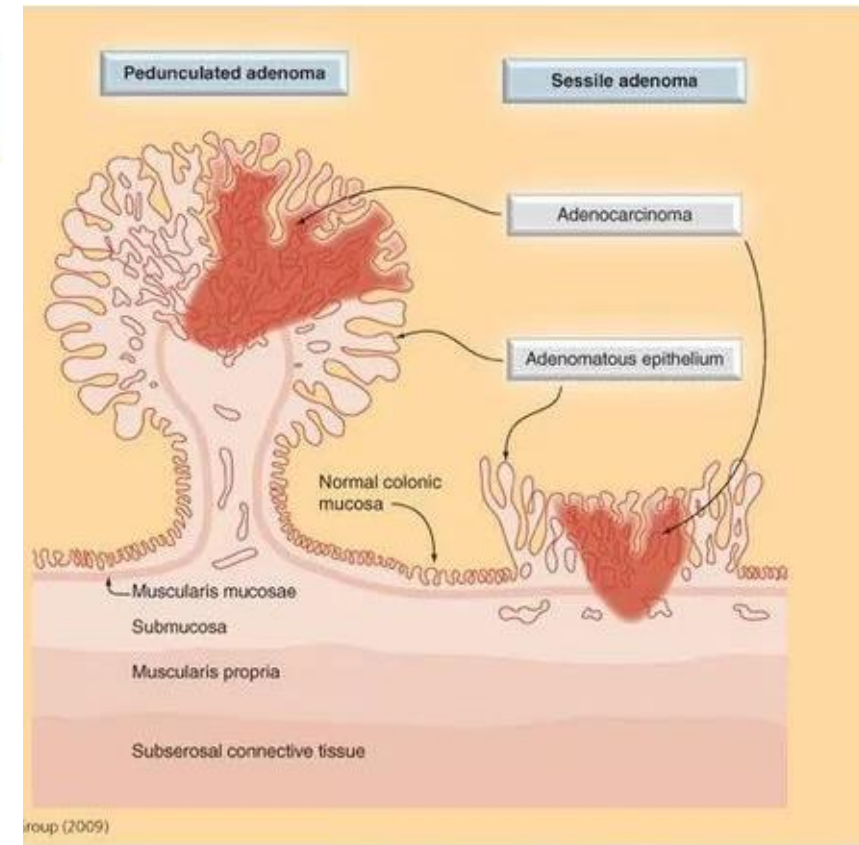
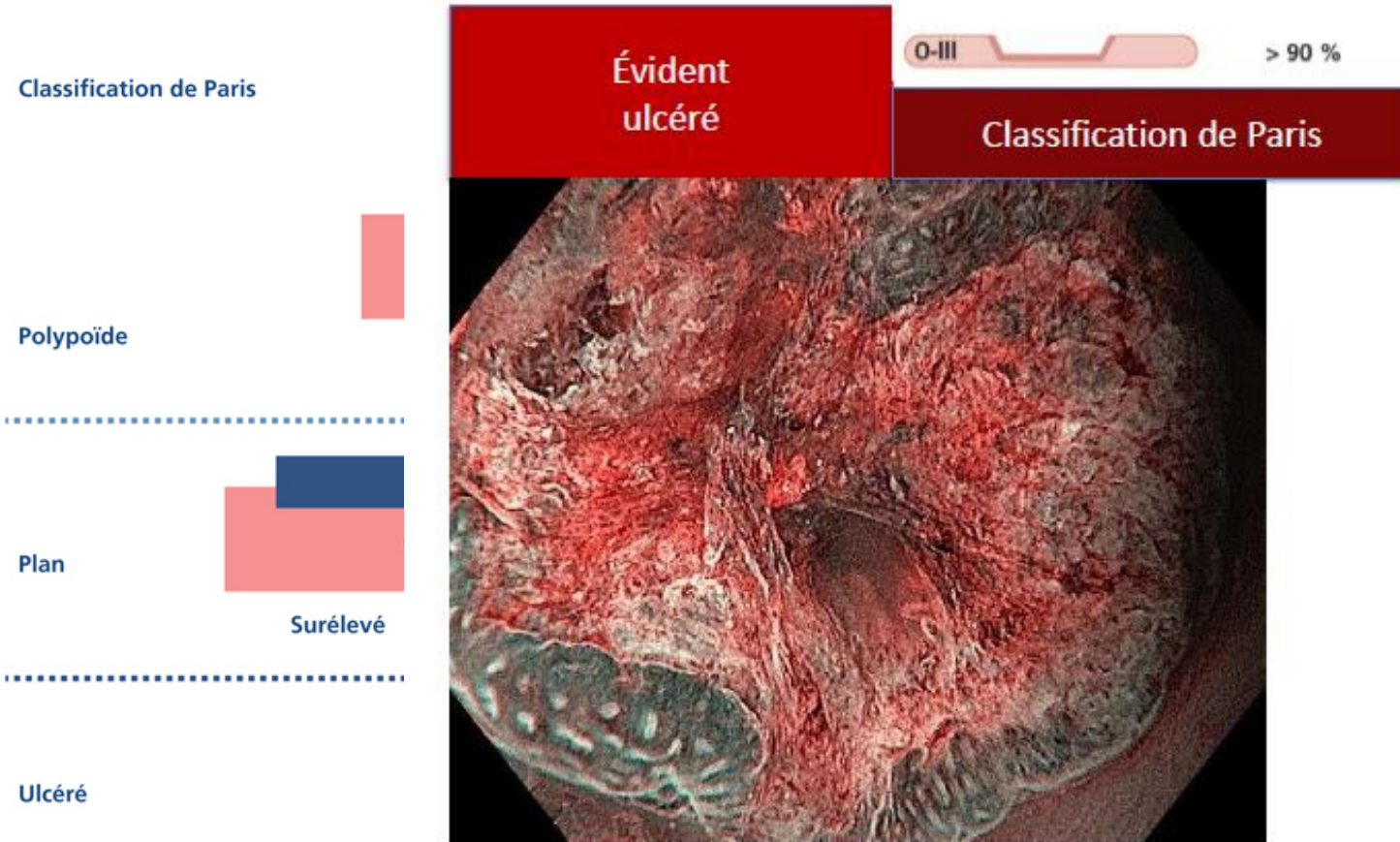




MAIS COMMENT

on va faire?

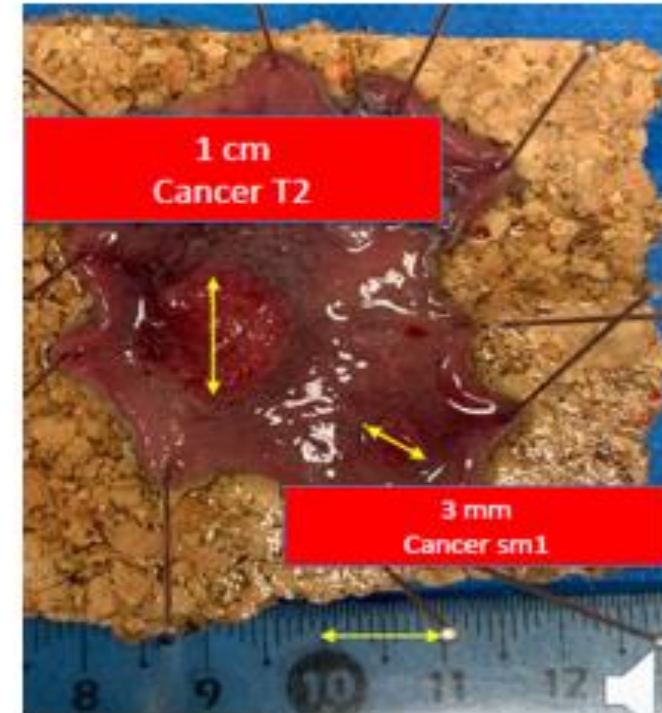
1-Classification de Paris



- Des qu'une lésion est déprimée vous devez faire très attention
- Si la lésion est ulcérée >> chirurgie

2-Taille

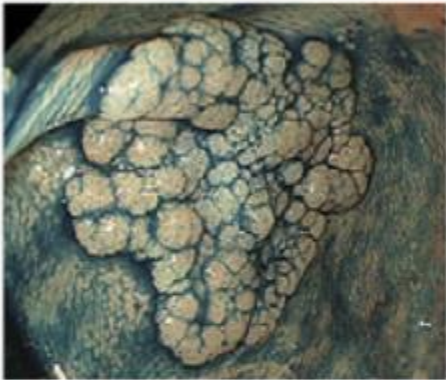
La taille ne prédit pas l'histologie !



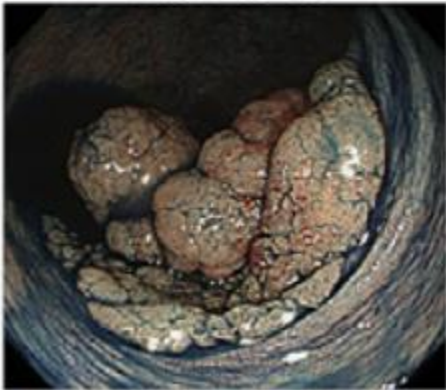
3-Classification LST (Laterally spreading tumors)

LST-G

LST-G-H

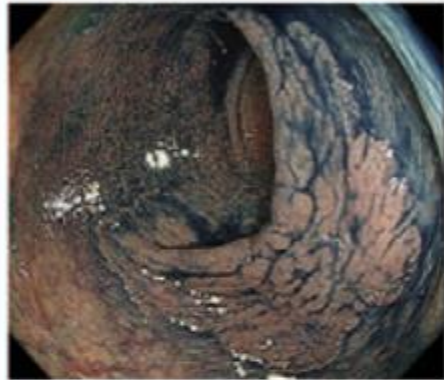


LST-G-M

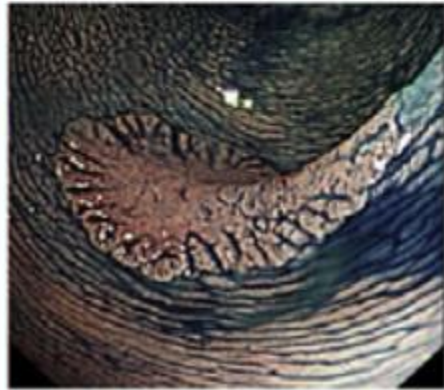

LST-NG

LST-NG-F

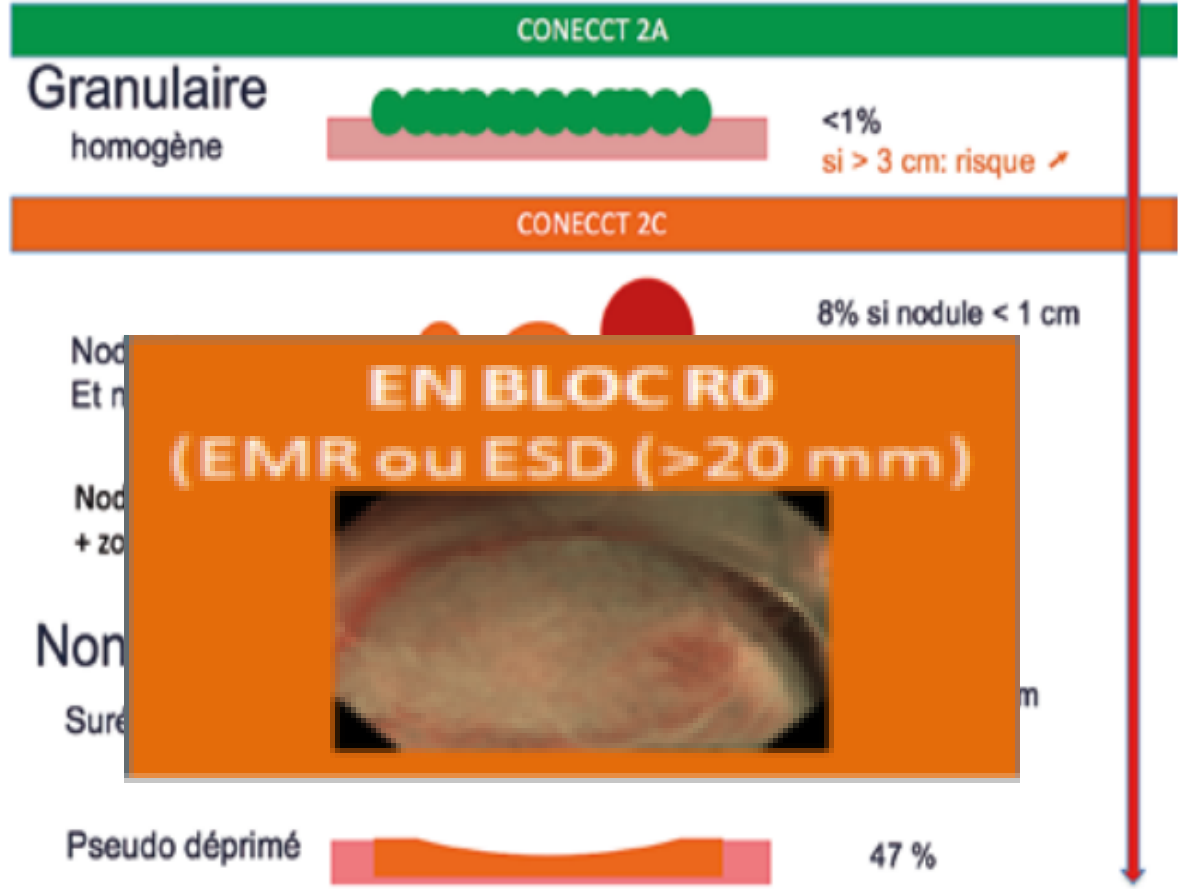


LST-NG-PD

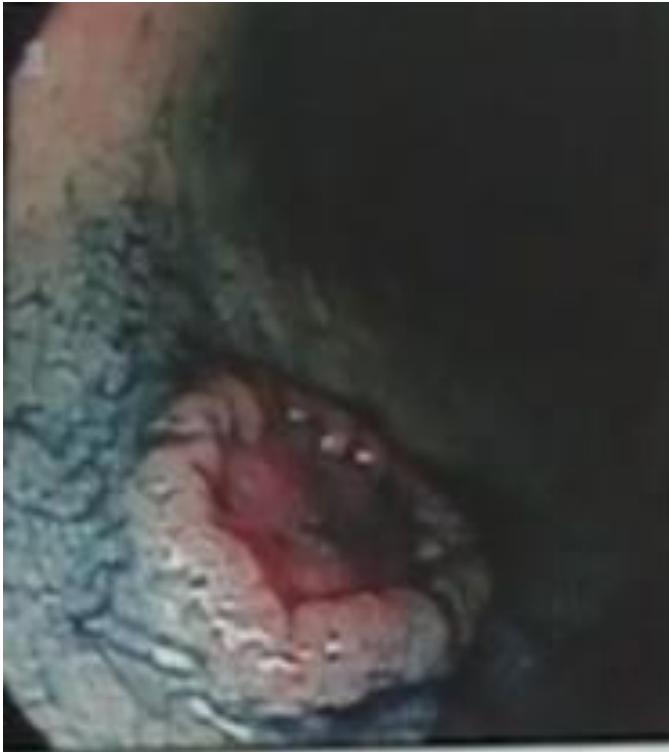

Types de LST

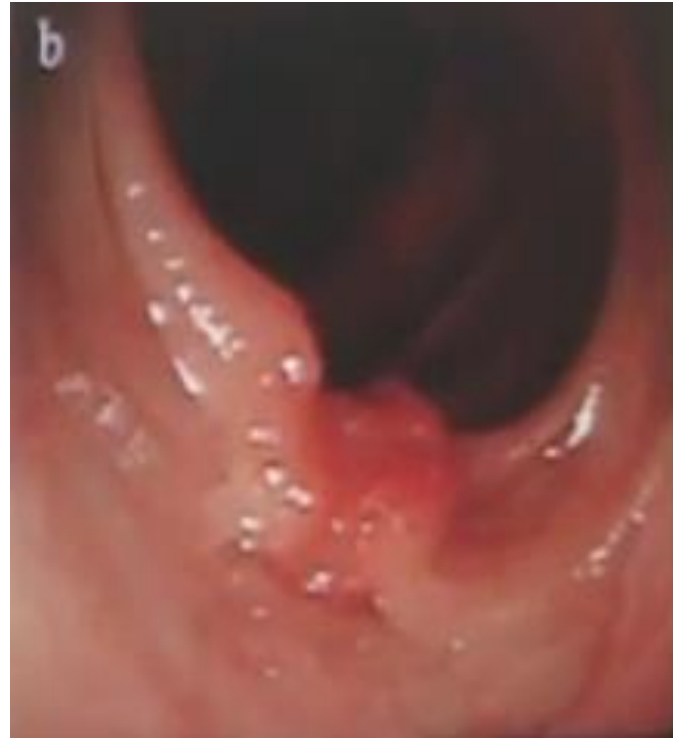Risque d'invasion profonde



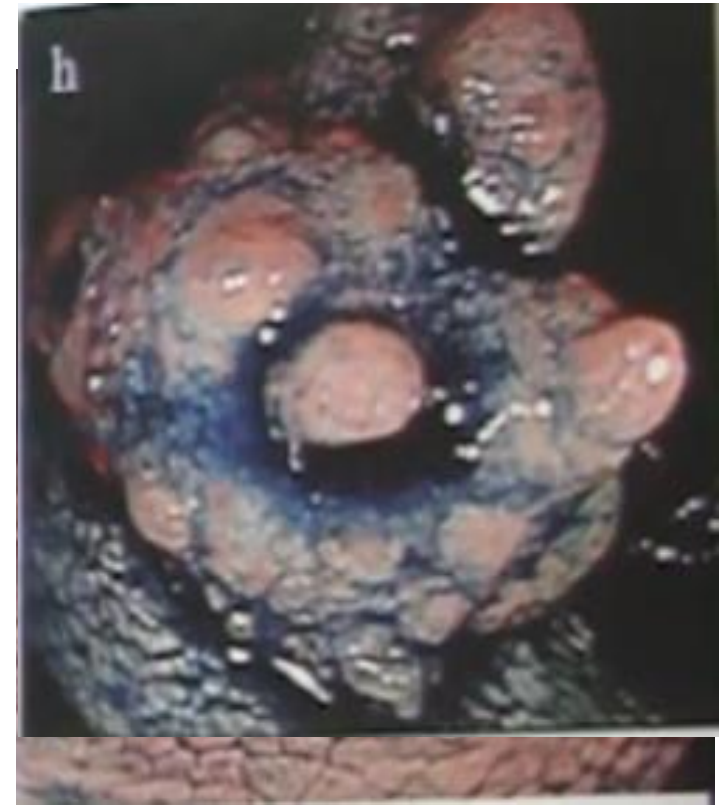
4-Quels signes endoscopique faut il rechercher ?



Dépression



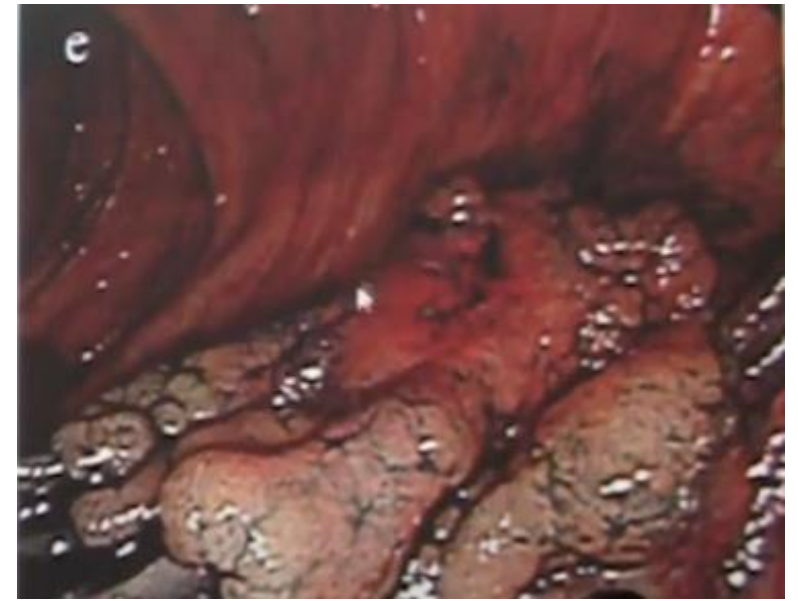
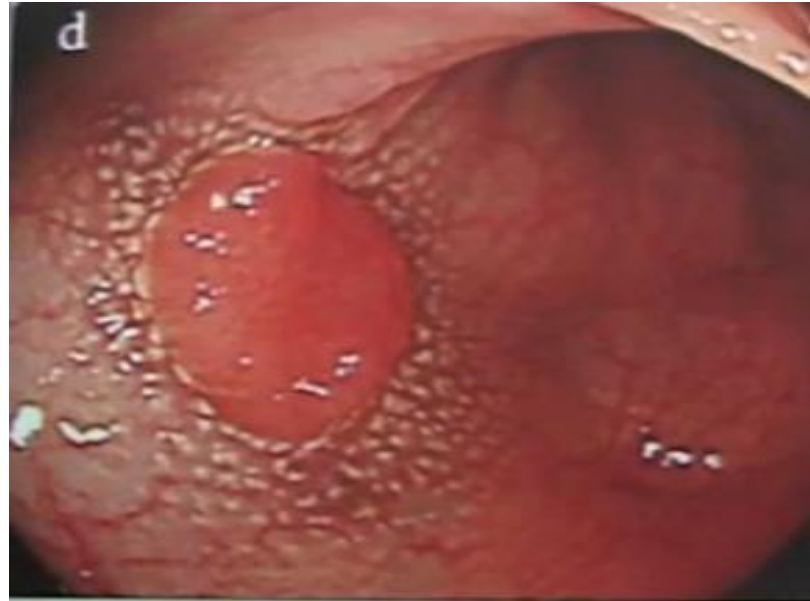Convergence des plis



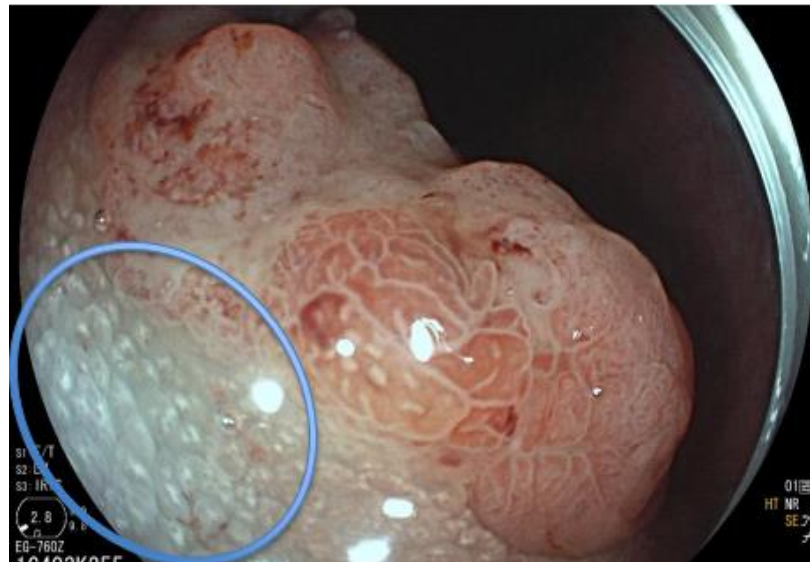
Irrégularités à la surface

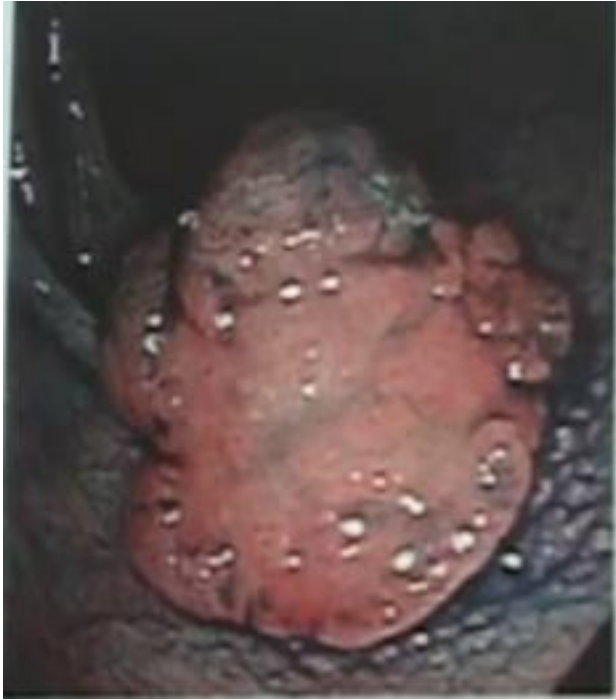4-Quels signes endoscopique faut il rechercher ?

Signe en peau de poulet

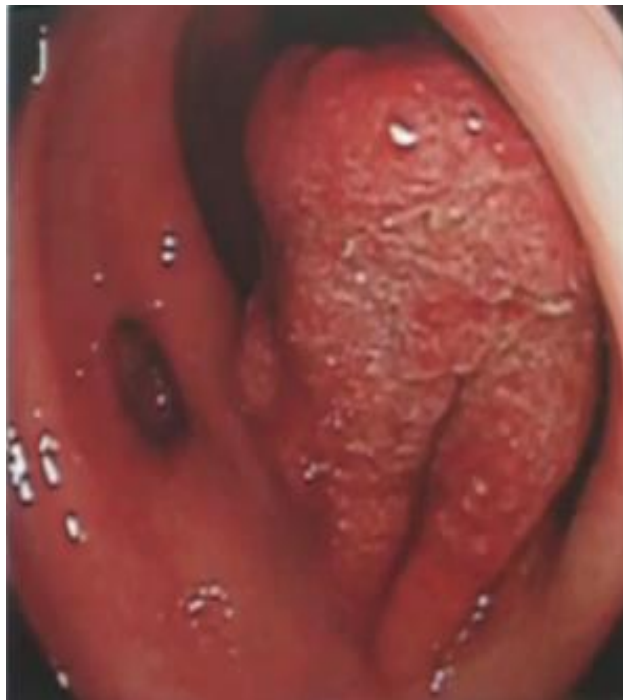

Rougeur

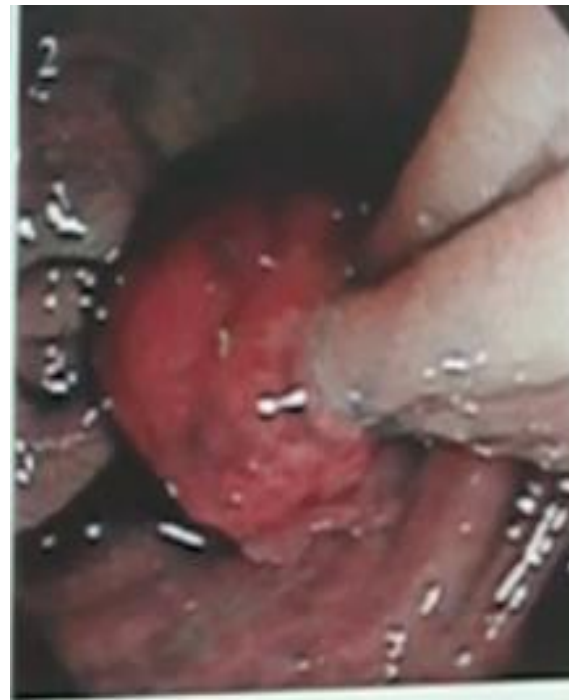



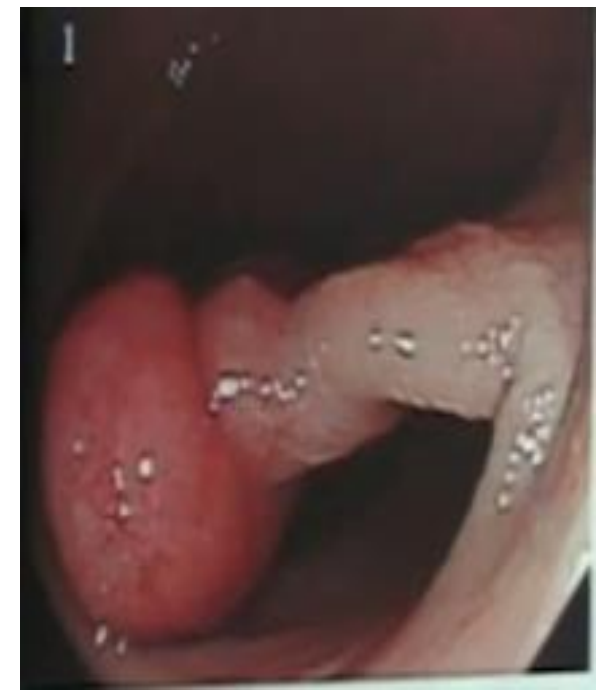Perte de lobulation



Pied épais



Aspect infiltré du pied

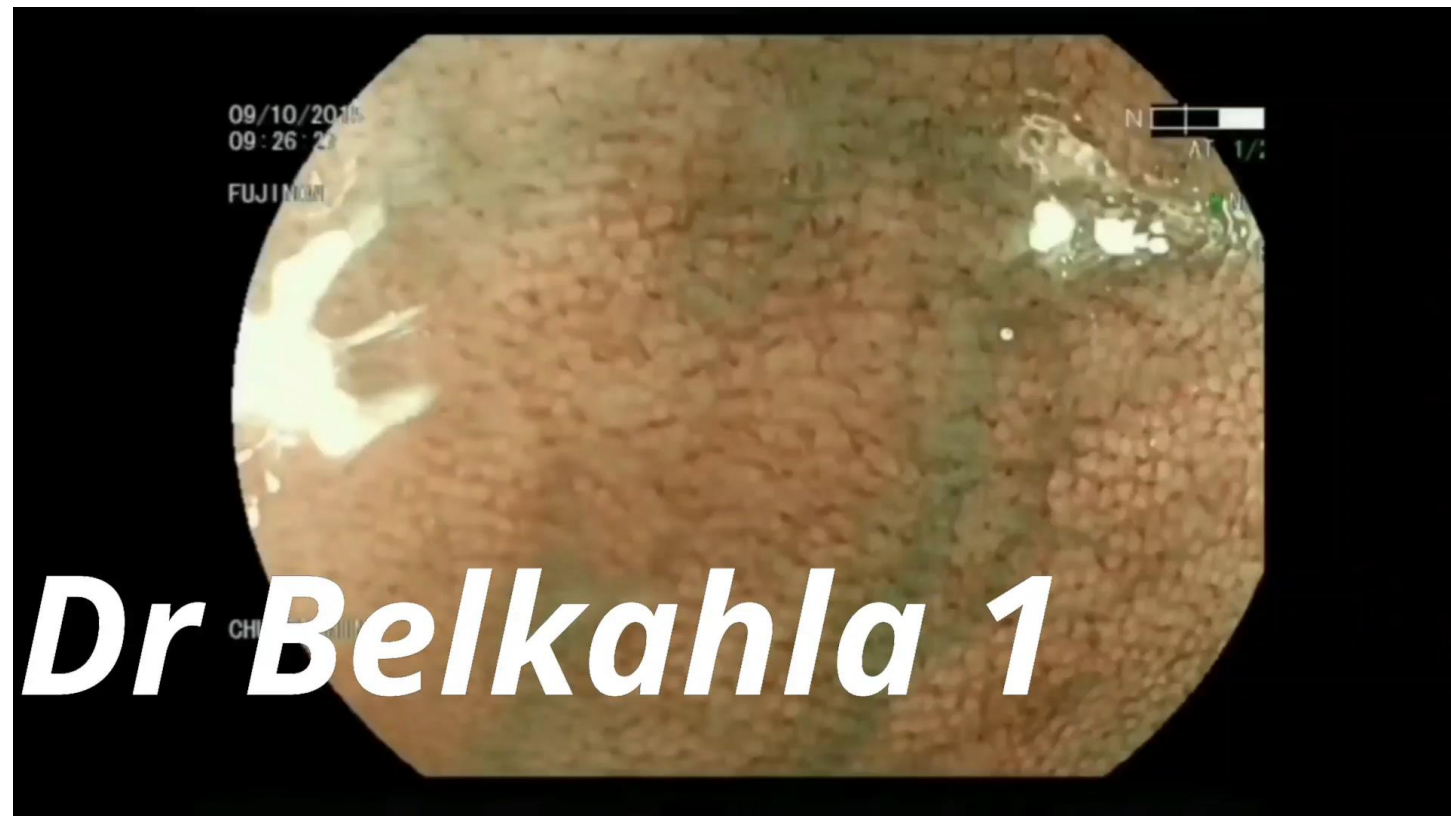

Muqueuse colique normale

Lisse ,sans irrégularité

Absence de capillaires

Présence d'un fin réseau vasculaire régulier



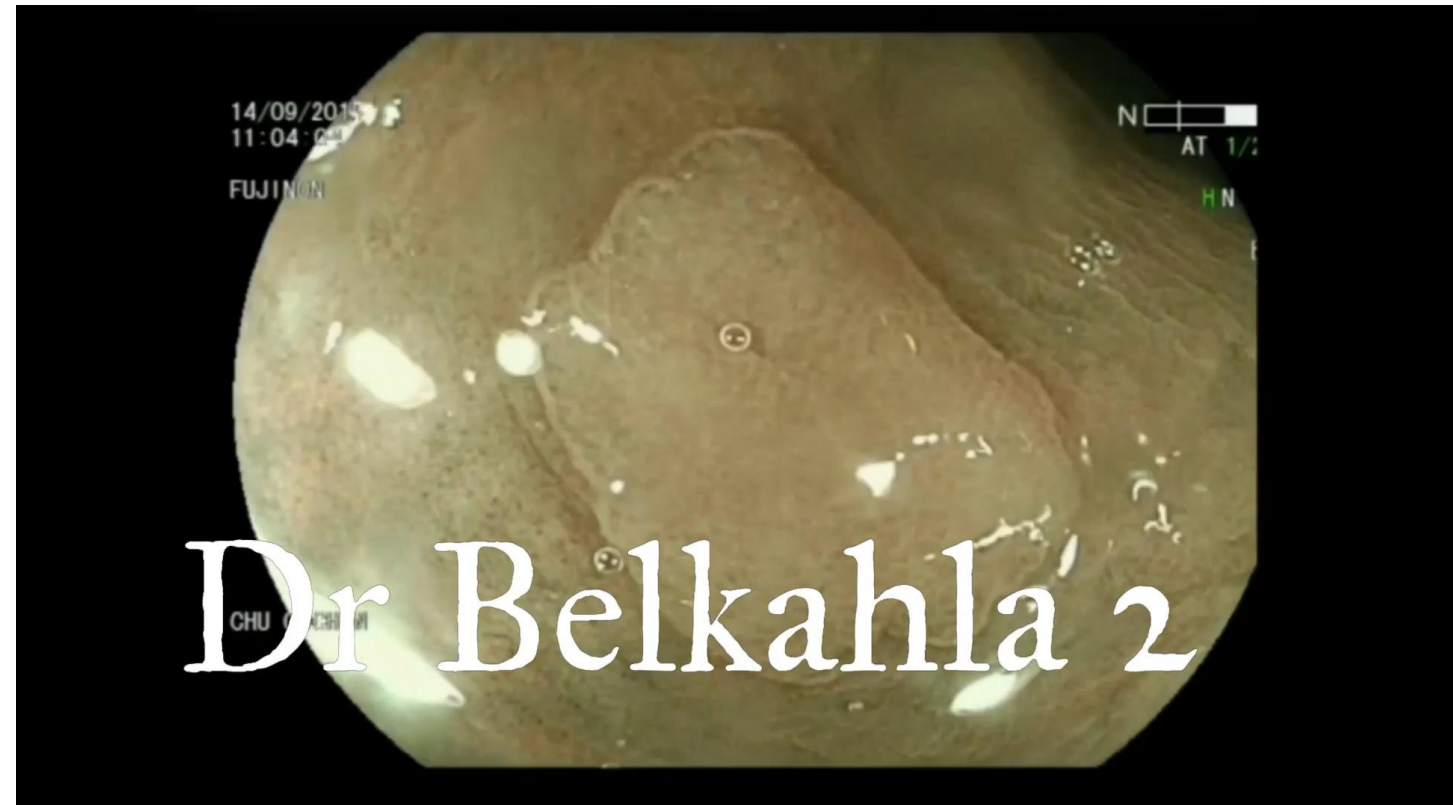Polype hyperplasique

Pas de capillaire visible (Sano I)

Couleur identique ou plus pale que la muqueuse normale

Structure régulière

Limite nette (Type I WASP)



Polype dentelé (ou sessile serrated adenoma SSA/P)

4 critères : WASP

1- Aspect de nuage surface nuageuse

2- Bord difficile à voir

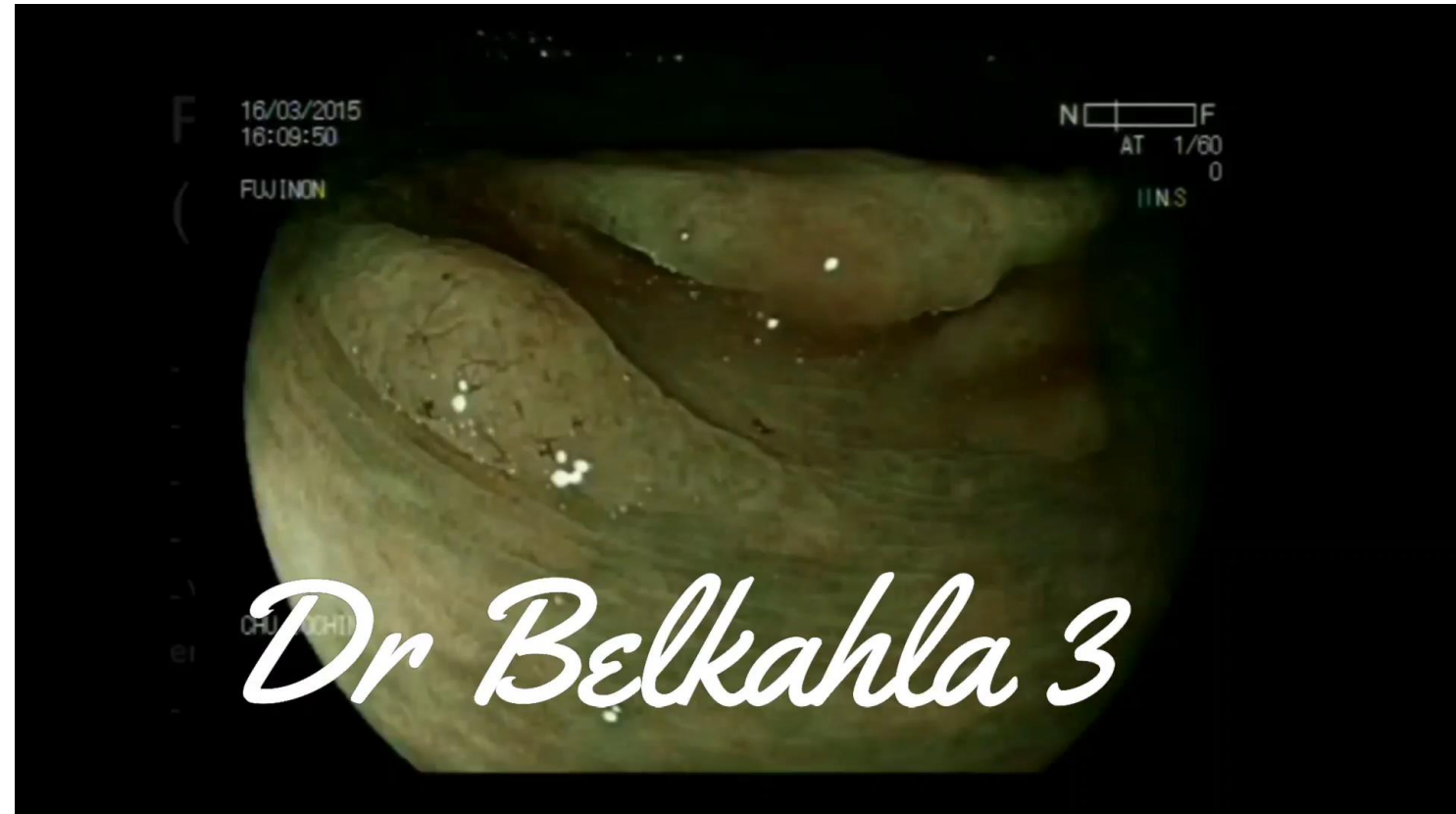3-Forme irrégulière

4-Points noirs (Dark spots) au sein des orifices des glandes

Vaisseaux veineux branchés tortueux de couleur verte foncée en BLI

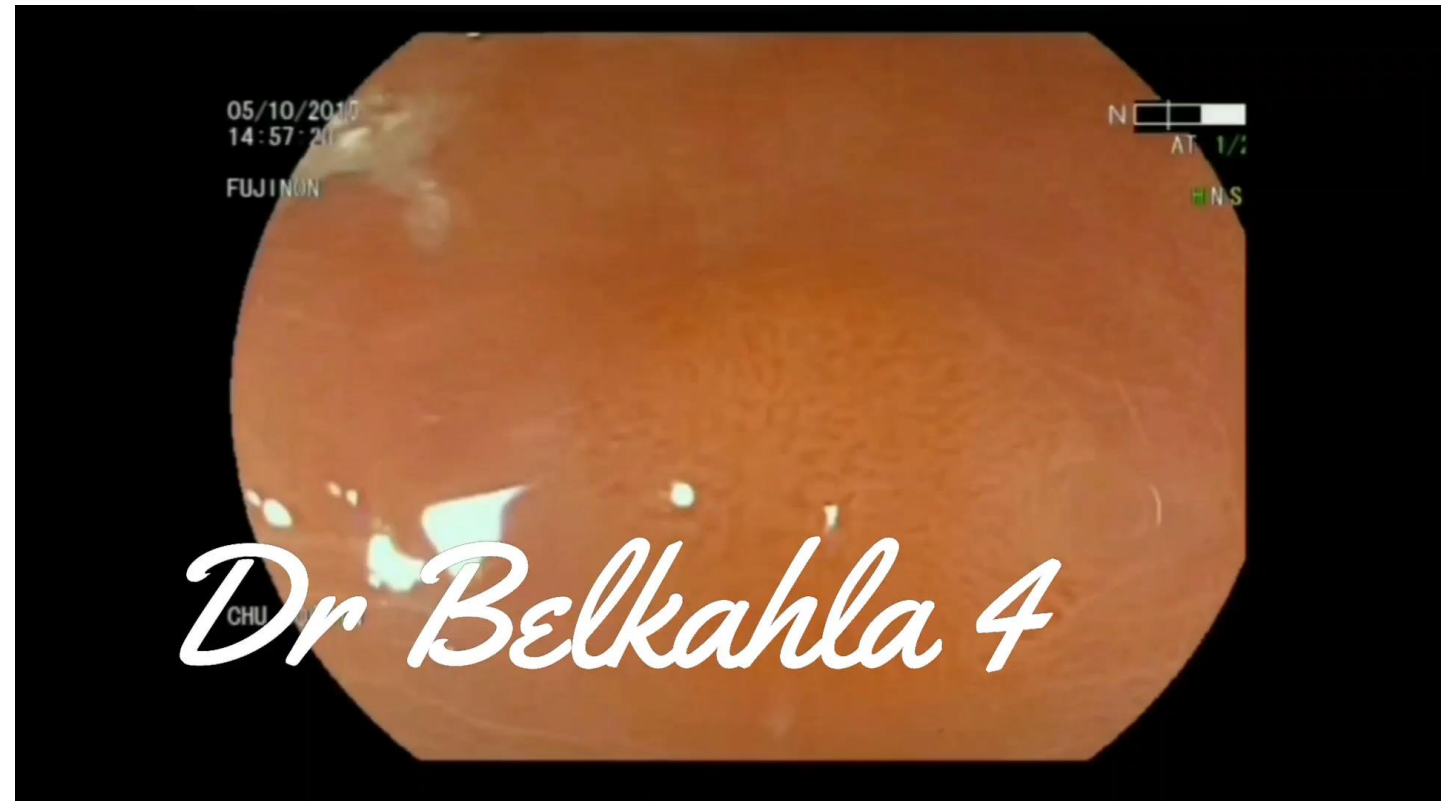Avec magnification (80 % des polypes dentelés)

-Cryptes distendues, inconstantes mais typiques



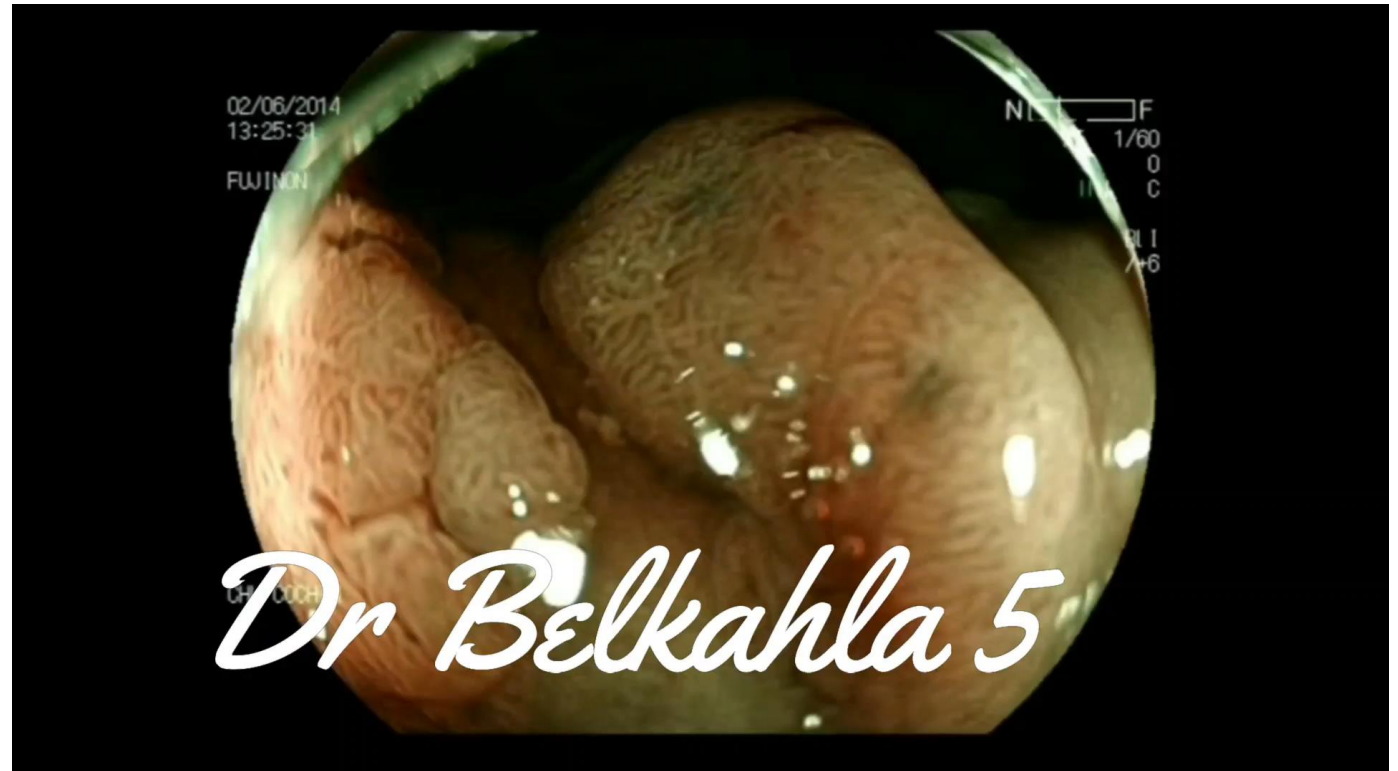
Adénome (Sano II)

*Présence de capillaires bien visible
,bruns,fins, réguliers
Entourants des structures blanchâtres
tubulaires, ovales ou branchées.
Calibre des Vaisseaux homogène
Structure dessinée par les vaisseaux
régulière*



Adénome tubulo-villeux en Dysplasie (Connect IIC)

Réseau capillaires fins mais plus irréguliers
Entoure des structures tubulaires .
Limites sont nettes

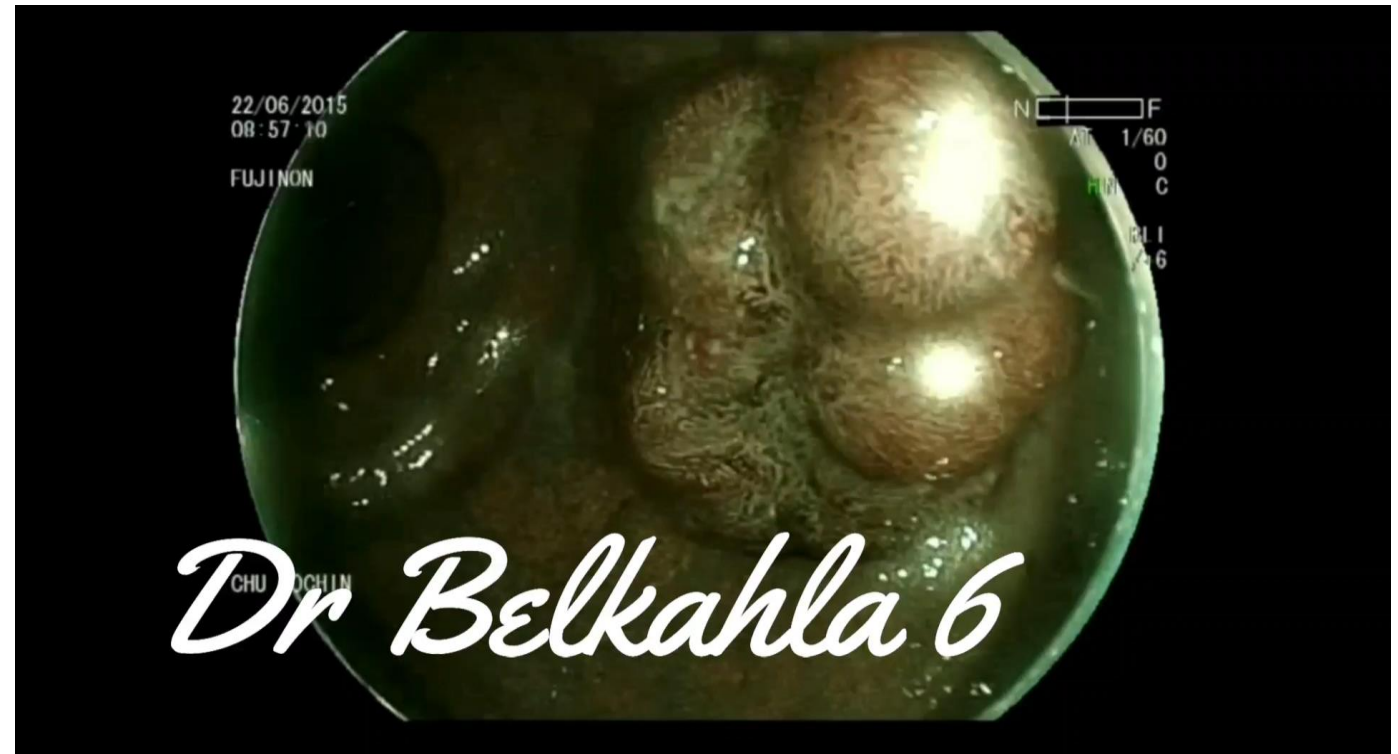

Adénome avec Dysplasie (Sano IIIa, sous muqueux superficiel)

Réseau capillaires organisé mais anormal par endroit

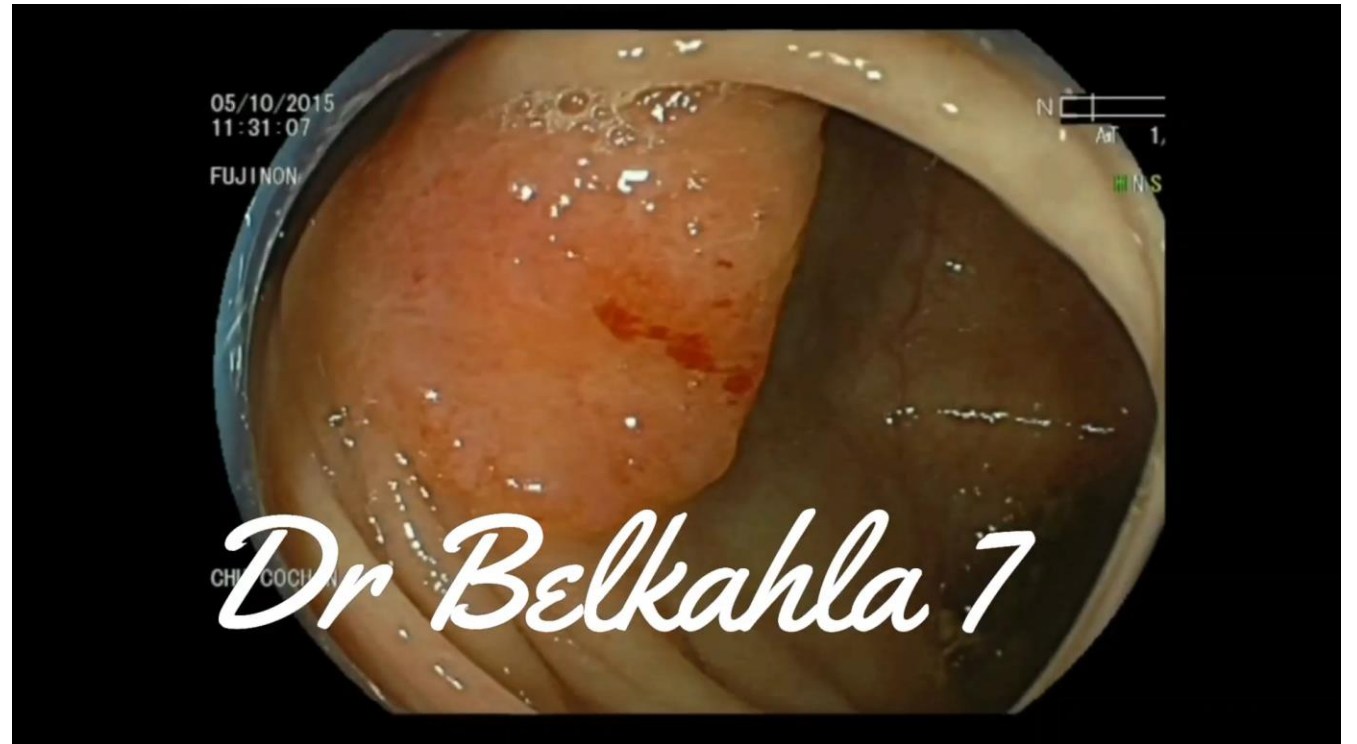Vaisseaux de calibre irrégulier .

Zones ou le réseau capillaire est augmenté



Adénome avec Dysplasie (Sano IIIb, sous muqueux profond (>1000 um))

Présence de Vaisseaux larges, irréguliers .
Zones blanchâtres avasculaires
Zones avec des vaisseaux anarchiques





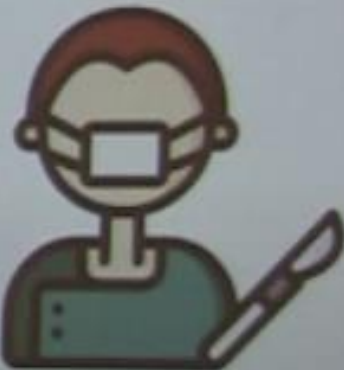Polype



Je réseqe



Collègue



Chirurgien

ÉTAT DES LIEUX



20,2% des polypes >2cm
adressés pour chirurgie

Le Roy et al. Endoscopy
2016; 48: 263-270

- 11,8% tt polype 2012
- 1% en 2017



6,7% nécessite chirurgie pour
raisons carcinologiques

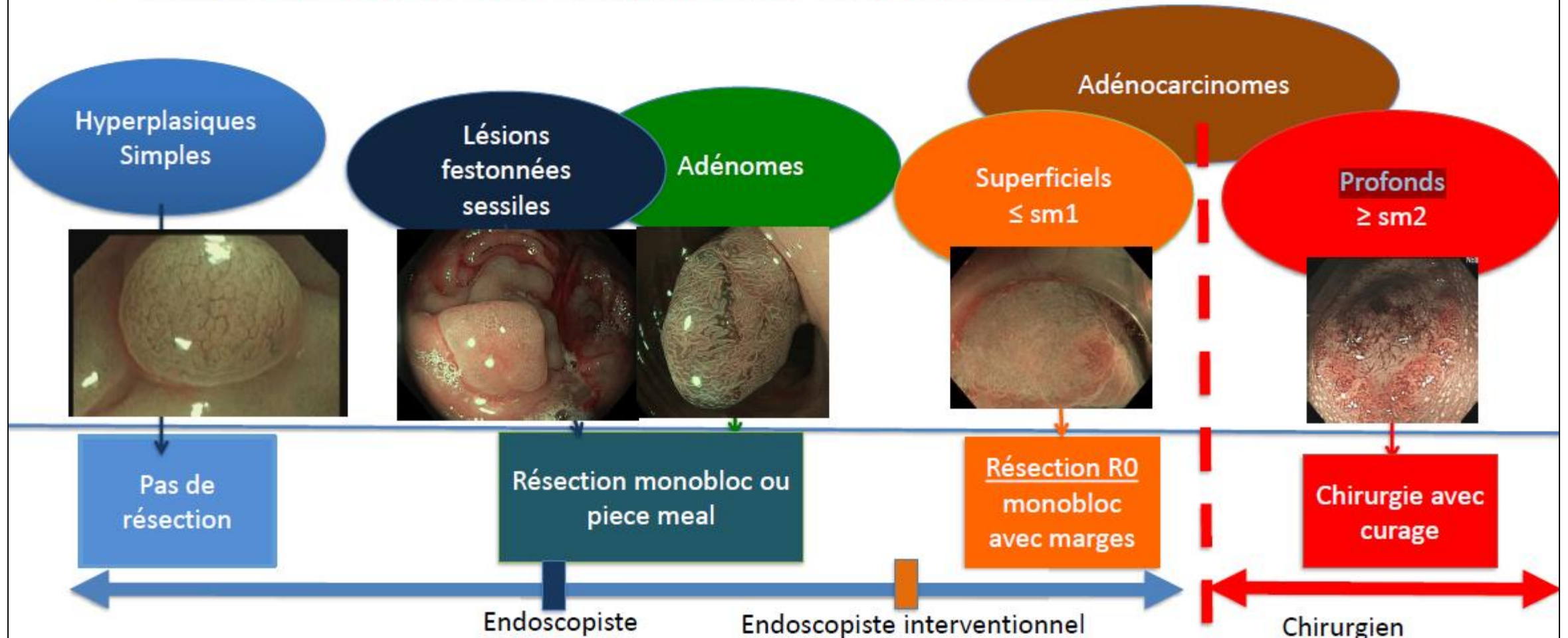
Moss A, et al. Gut 2014;0:1-9



Conclusion

Caractérisation

- Compte rendu précis avec classification de Paris et taille en mm



Points forts

- ❑ **La caractérisation endoscopique** est la technique la plus efficace pour prédire l'**histologie** et choisir la meilleure **stratégie thérapeutique**.
- ❑ **La résection endoscopique**, moins morbide que la chirurgie, est le traitement de choix des lésions transformées superficielles à très bas ou à bas risque d'évolution métastatique ganglionnaire.
- ❑ La double expertise endoscopique/anatomopathologique est déterminante pour la bonne prise en charge des patients.